

معرفی یک مورد بیمار مبتلا به میاستنی گراو و نارسایی قلب

دکتر داریوش کمال هدایت*

تحت عمل جراحی برداشتن تیموس قرار می‌گیرد که بعلت چسبندگی به نسوج اطراف و متاستازهای منتشر در پلورو ریه فقط بیوپسی از تومور مذکور برداشته میشود و بیمار تحت درمان کورتیکواستروئید و داروهای تضعف سیستم ایمنی (ایموران) قرار می‌گیرد و برای کنترل علائم بیماری طبق درمان کلاسیک میاستنی گراو، پروستیگمین دریافت می‌دارد. جواب پاتولوژی بیوپسی تومور در تاریخ ۱۳۶۲/۵/۱۲، تیموم همراه با سلولهای مخلوط لنفوئیدی و اپیتلیال می‌باشد.

آزمایشات روتین در آن تاریخ همگی طبیعی می‌باشد. عکس قفسه سینه پهن شدن مدیاستن را نشان میدهد در الکتروکاردیوگرام ریتم قلب سینوسی است، تاءخیر در وکتور انتهایی بشکل S در لید I, AVL, و $V_5 - V_6$ مشاهده می‌گردد که نمای بلوک شاخه راست دارد و انحراف محور بطرف چپ بصورت نیمه بلوک قدامی چپ دیده می‌شود. یک سال بعد بیمار با تنگ نفس شدید وارثوپنه با سابقه سه ماهه مراجعه می‌کند که ابتدا تنگ نفس در هنگام فعالیت بوده است و بتدریج به تنگ نفس در حین استراحت تبدیل گردیده در معاینات فشار وریدی و داجی بالاست، در

میاستنی گراو بیماری است ناشی از اختلال سیستم خود ایمنی که در نتیجه آن پادتن هائی علیه گیرنده های استیل کولین ماهیچه های حرکتی بدن ترشح می‌گردد (۱). در ۷۵٪ بیماران گرفتاری تیموس دیده می‌شود که در این میان ۸۵٪ بصورت هیپرپلازی و ۱۵٪ دیگر بشکل تیموم، تظاهر می‌نماید (۲). گرفتاری شدید ماهیچه قلب همراه با تیموم بخصوص تیموم بدخیم دیده می‌شود که منشاء آن به درستی روشن نمی‌باشد (۳). این گزارش یکی از گزارشات نادر در مورد همراهی میاستنی گراو و نارسایی قلبی است که تاکنون در مقالات ایران بچاپ نرسیده است.

شرح حال

آقای ح. م.، ۲۶ ساله در سال ۱۳۶۲ اولین بار بعلت ضعف عمومی بدن بخصوص در ناحیه سروگردن در زنجان به پزشک مراجعه می‌نماید و با تشخیص میاستنی گراو تحت درمان قرار می‌گیرد نامبرده بعلت وجود تصاویر مشکوک در مدیاستن جهت انجام عمل برداشتن تیموس به تهران بیمارستان دکتر شریعتی معرفی می‌شود، وی در آن تاریخ هیچگونه علائمی از نارسایی قلب نداشته و در تاریخ ۶۲/۵/۳۰

بلوک قدامی چپ را ثبت می‌کند (شکل ۲) اکوکاردیوگرافی اتساع بطن چپ همراه با کاهش قدرت انقباض عضله بطن چپ، بزرگی بطن راست بدون وجود مایع در پریکارد رانشان می‌دهد که این یافته‌ها با گرفتاری شدید میوکارد تطبیق می‌کند (شکل ۳) بیمار با بهبود نسبی مرخص می‌شود و سه ماه بعد با علائم بسیار شدید نارسایی بطن چپ و راست مراجعه می‌نماید که متأسفانه به درمان مقاوم بوده و در تابلوی نارسایی قلبی فوت می‌نماید.

لازم به تذکر است که بیمار از تاریخ شروع درمان دارویی برای میاستنی گراو تا لحظه فوت هیچگاه مبتلا به تشدید علائم عضلانی میاستنی نشده است و تنها شکایت بیمار از علائم قلبی بوده است که نهایتاً "سبب مرگ بیمار می‌شود". آخرین رادیوگرافی قلب بیمار در شکل ۴ نشان داده شده است که اندازه قلب بسیار بزرگ می‌باشد و تصاویر متاستاتیک ریه نیز افزوده شده است.

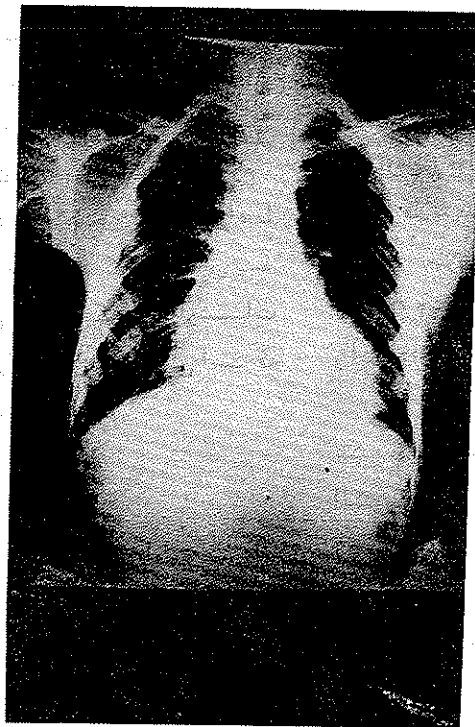سمع قلب صدای سوم بصورت گالوپ بطنی بگوش میرسد در سمع ریه‌ها رال مرطوب در قاعده هر دو ریه شنیده می‌شود. کید با طول ۱۵ سانتیمتر و قوام سفت لمس می‌شود، اسیت در شکم دیده نمی‌شود و ادم اندام تحتانی ندارد. بیمار با تشخیص نارسایی قلب تحت درمان قرار می‌گیرد که بهبود نسبی یافته و بعلت متاستازهای فراوان در ریه و پلوریک دوره شیمی درمانی برای بیمار طبق پروتوکل

Vincristin, Cisplatinium, Prednisolon


(Cyclophosphamide) انجام می‌شود.

آزمایشات روتین در آن تاریخ همگی در حد طبیعی است، آزمایش بررسی کارتیروئید نرمال می‌باشد و سلول IE منفی گزارش می‌شود. فاکتور روماتوئید $\frac{1}{40}$ مثبت است عکس قفسه سینه بزرگی قلب بخصوص بطن چپ همراه با تصاویر متاستاتیک پلورویه را نشان می‌دهد (شکل ۱).

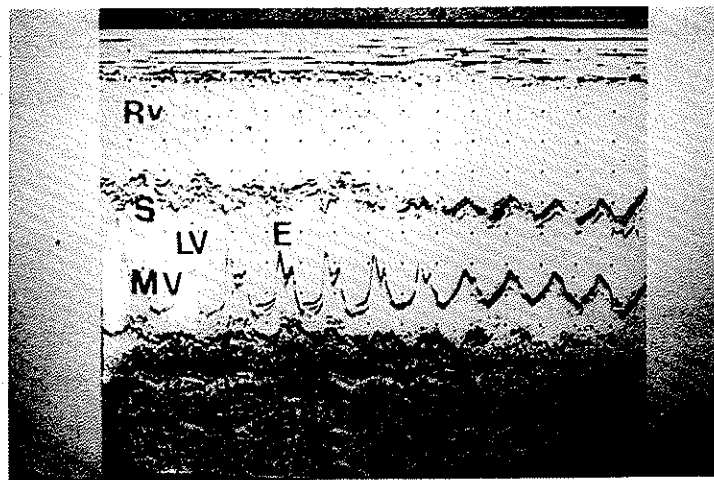
الکتروکاردیوگرام تصویر بلوک شاخه راست و نیمه



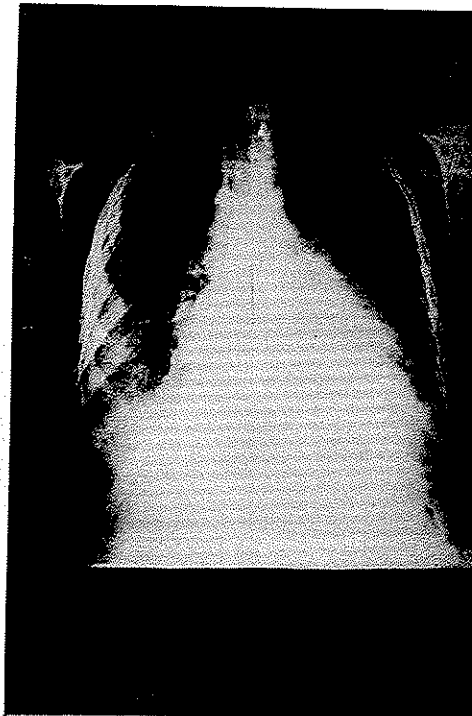
شکل ۱- رادیوگرافی قفسه سینه در تاریخ ۶۳/۹/۶ بزرگی قلب همراه با تصاویر متاستاتیک در ریه و پلور دیده می‌شود.



شکل ۲- الکتروکاردیوگرام آقای ح. م. م. : ریتم سینوسی ، انحراف محور بطرف چپ بصورت نیمه بلوک قدامی چپ و تاءخیر وکتورترمینال بصورت موج S در لید I, aVL, V₅, V₆ که همراه با طولانی شدن زمان کمپلکس QRS نمایان است مؤید بلوک کامل شاخه راست می باشد .



شکل ۳- اکوکاردیوگرافی آقای ح. م. م. بطن راست متسع است ، دیواره بین دو بطن کاهش در حرکات را نشان می دهد ، بطن چپ بزرگ شده و نقطه E دریچه میترال از سپتوم فاصله گرفته است . مایع در پریکارد مشهود نمی باشد . RV بطن راست S دیواره بین دو بطن LV بطن چپ MV دریچه میترال .



شکل ۴- رادیوگرافی قفسه سینه در تاریخ ۶۳/۱۲/۲۱ بزرگی بسیار شدید قلب همراه با تشدید تصاویر متاستاتیک در پلورو ریه .

بحث

میاستنی گراو بیماری است که بطور مشخص با ضعف ناگهانی یا تدریجی عضلات مخطط شروع شده و دوبینی و پائین افتادگی پلک ها از علائم بسیار شایع بیماری است در ۲۰٪ بیماری در عضلات چشم ها محدود است که بنام میاستنی چشمی نامیده میشود (۱). گرفتاری های دیگر ناشی از تحریک سیستم خود ایمنی نظیر گرفتاری تیروئید، آرتریت رماتوئید، لوپوس و کم خونی پرنیسیوز همراه با بیماری دیده می شود (۲ و ۱).

اگرچه گرفتاری قلب در جریان میاستنی گراو خیلی اوقات حداقل می باشد و در اتوپسی مشخص می شود (۳) با این حال باید زمینه های مساعد کننده بیماری قلبی را که ممکن است همراه با میاستنی وجود داشته باشد در نظر گرفت .

اول : فاکتور سن است که بسیاری از بیماران بخصوص مردان در سنین متوسط عمر هستند (۵) که زمینه مساعدی برای بیماری عروق کرونر ایجاد می نماید ولی بیمار ما در سن ۲۹-۲۷ سال بوده و بنظر نمی رسد زمینه ای برای بیماری عروق کرونر داشته باشد .

دوم : تاءثیر اشعه بر روی تیموس می باشد که می تواند بر روی قلب نیز تاءثیر بگذارد که در بیمار توضیح داده شده چنین یافته در سابقه وجود ندارد .

سوم : هجوم سلول های تیموم بدخیم به پریکارد و میوکارد است که این احتمال در مورد این بیمار ضعیف است زیرا در صورت چنین ضایعه ای ، در یافته های بالینی واکوکاردیوگرافیک وجود مایع در پریکارد ثابت می شد و دیگر اینکه قبل از بروز علائم نارسایی قلب بیمار ما متاستازهای

بیمار با علائم نارسایی قلبی مراجعه کنند. از نقطه نظر یافته های الکتروکاردیوگرافیک نیمی از بیماران دارای نوار غیر طبیعی بوده ولی هیچ یافته اختصاصی به نفع گرفتاری میوکارد در الکتروکاردیوگرام وجود ندارد اما تغییرات وکتورانتهایی در کمپلکس QRS ممکن است ناشی از وجود ضایعه میوکارد باشد (۳)، که این یافته در بیمار ماهر دیده شده است.

همراه بودن بلوک شاخه راست با نیمه بلوک قدامی چپ که در شکل ۲ نشان داده شده است یافته نادری است که با گزارشات بعضی از متخصصین تطبیق می کند (۸). بطور خلاصه بیماری با تشخیص قطعی میاستنی گرا و تیموم بدخیم همراه با علائم نارسایی قلب معرفی شد و یافته های بالینی و آزمایشگاهی آن بحث گردید و این اولین موردی است که به علائم نارسایی قلب در میاستنی گرا و در مقالات ایرانی توجه شده است.

منتشر و پراکنده در ریه و پلورداشته است و علائم نارسایی قلب یکسال پس از تشخیص در وی نمایان شده است.

چهارم: وجود بیماری زمینه ای مثل تیروتوکسیکوز، آرتریت رماتوئید و یا آنمی شدید سبب بروز نارسایی قلب می شود که این موارد در بیمار نامبرده توسط یافته های بالینی و آزمایشگاهی کنار گذاشته شده بود.

پنجم: هیپوکسی و هیپرکاپنی واسیدوز در زمینه بورنکوپنومونی (۶) و یا تغییر در غلظت یون پتاسیم داخل و خارج سلول که منجر به هیپوکالمی شود (۷)، سبب بروز بیماری قلب گردد که در این بیمار چنین یافته هایی تا زمان فوت دیده نشد.

ششم: احتمال وجود پادتن های در گردش بر علیه عضله قلب که وجود آن توسط متخصصین دیگر به اثبات رسیده است و می تواند عامل مؤثر در بروز میوپاتی میوکارد باشد (۳).

از نقطه نظر علائم بالینی بیماران ممکن است از نظر قلبی بدون علامت بوده و همانطور که ذکر شد در اتوپسی به بیماری قلبی پی برده شود (۳) و یا ممکن است مثل این

REFERENCES

1. Seybold ME: Myasthenia gravis. A vlinical and basic science review. JAMA 250, 2516-2521, 1982.
2. Drachman DB: Myasthenia gravis. N.Eng.J.Med 298, 136-142, 1978.
3. Gibson TC: The heart in myasthenia gravis. Am. Heart. J.90, 389-396, 1975.
4. Havard CWH: Progress in Myasthenia gravis. Br. Med. J.2, 1008-1011, 1977.
5. Perlo VP., Poskanzer DC., Schwab RS., Viets HR., Osserman KE., and Genkins G: Myasthenia gravis: Evaluation of treatment in 1355 Patients. Neurology(Minneap.) 16, 431,1966.
6. Saphir O. and Amromin GD: Myocarditis in instances of Pneumonia. Ann. Intern. Med. 28, 963-970, 1948.

7. Keye JD: Death in Potassium deficiency: Report of a case including morphologic findings. *Circulation* 5, 766, 1952.
8. Kohn PM, Turker HJ., and Kozokoff NJ: The clinical manifestations of myasthenia gravis with particular reference to electrocardiographic abnormalities *AM. J. Med. Sci.* 249, 561, 1965.